



Última actualización: 23/11/2016

TITULO: ALTERACIONES NEUROLÓGICAS POR ENTEROVIRUS

Autores: *Cristina Lillo, Pablo Rojo, Cristina Epalza, Daniel Blázquez*

Los enterovirus (EV) son patógenos pertenecientes a la familia Picornaviridae que cuenta con más de 300 serotipos. Los 93 serotipos conocidos de enterovirus se agrupan en 4 especies: EV A, -B, -C y -D. Se eliminan por las heces, saliva, secreciones nasales y oculares, secreción faríngea y en el líquido de las vesículas en los cuadros que cursan con ampollas. No hay vacunas ni tratamientos específicos. La transmisión se evita mediante higiene y lavado de manos.

ENTEROVIRUS A71 Y D68

A71: Puede causar síndrome febril, enfermedad mano pie boca (HFMD) o herpangina. Desde principios de 2016 aparecen en Madrid y Barcelona los primeros casos reportados de enfermedades neurológicas como meningitis, encefalitis, rombencefalitis y parálisis flácida aguda. Típicamente en menores de 4 años

- Rombencefalitis: cuadro caracterizado por mioclonías, ataxia, nistagmo, parálisis oculomotora, parálisis bulbar (babeo, disfagia, disartria, pausas de apnea, alteraciones en ritmo respiratorio) con o sin alteraciones sugestivas en neuroimagen (aumento de captación en zona posterior del tronco del encéfalo en secuencias T2). Es la manifestación neurológica más frecuentemente asociada a EV-A71
- Parálisis flácida aguda: inicio agudo de parálisis flácida en uno o más miembros, con ausencia o disminución de reflejos en los tendones de los miembros afectados sin otra causa aparente, y sin pérdida sensorial o cognitiva.
- Fallo cardíaco con edema pulmonar secundario: su origen suele ser por disfunción del centro bulbar secundario a edema citotóxico. Muy poco frecuente pero alta mortalidad.



Última actualización: 23/11/2016

D68: infecciones respiratorias. En agosto-septiembre 2014 se empezaron a detectar cuadros respiratorios severos en pacientes 6-16 años, que llegaron a precisar ingreso en UCIP, y además casos con parálisis flácida aguda

Aunque por la clínica se podría detectar el germen en LCR mediante PCR, los estudios revelan que es poco sensible (29% aproximadamente). Es más probable detectarlo mediante PCR en exudado faríngeo (89%) o muestra de heces (86%). En caso de ser positiva, se deberá remitir la muestra al Laboratorio de Enterovirus del Centro Nacional de Microbiología para su posterior serotipado.

MANEJO CLÍNICO

El diagnóstico se realizará mediante los hallazgos clínicos y la detección del germen en LCR, muestra de heces o exudado faríngeo. En función de esto:

- Caso probable: paciente pediátrico que presenta un cuadro neurológico agudo con sintomatología de encefalitis (especialmente romboencefalitis) o parálisis flácida aguda, sin otra etiología evidente conocida o identificada y con resonancia magnética compatible.
- Caso confirmado: caso probable en el cual se identifica enterovirus en una de las muestras analizadas.

Se realizará RM cráneo-espinal en todos los casos. No obstante, se realizará urgente (en 24-48 horas) en las formas con clínica de romboencefalitis moderada y grave (a partir de la existencia de manifestaciones clínicas de afectación franca de motoneurona bulbar como disfagia, disartria, babeo, alteraciones respiratorias o pausas de apnea) o de parálisis flácida aguda. El protocolo de estudio de RM craneal en estos casos debe incluir secuencias T1, T2, FLAIR y estudio de difusión en planos axiales, FLAIR en plano coronal, con opcional secuencia T1 postcontraste, seguido de secuencias T2 en plano sagital con estudio de difusión de todo el eje medular opcional. La existencia de un patrón de restricción en el estudio de difusión en la sustancia gris del tronco cerebral, indicativo de edema citotóxico, es muy sugestivo de afectación grave. Antes de solicitar prueba de imagen, será necesaria la valoración por parte de Neuropediatría (o Neurólogo de guardia en caso de no estar disponible) y contactar con Anestesia Pediátrica preferiblemente en turno de mañana.

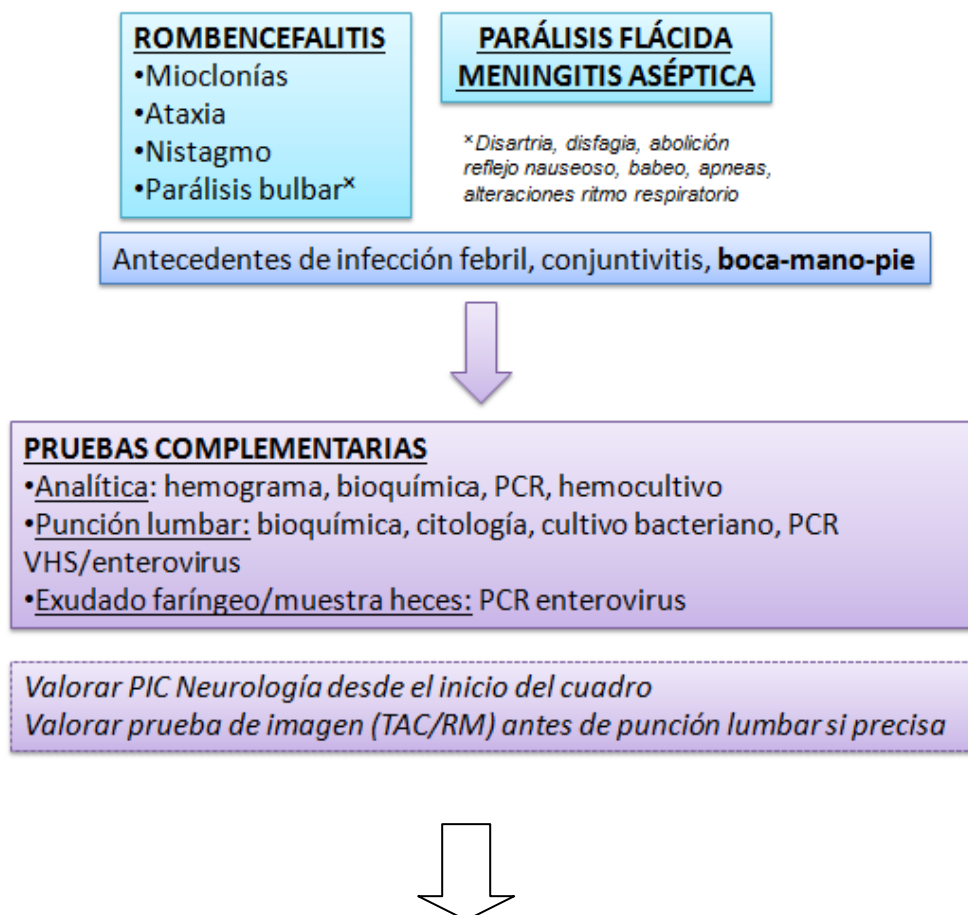


Última actualización: 23/11/2016

El tratamiento de los cuadros neurológicos se basa en el control de síntomas, y el uso de inmunoglobulinas intravenosas +/- megabolos de corticoides en función de la gravedad (ver algoritmo). Si se sospecha infección por EV-D68 (típicamente asociado a parálisis flácida), se iniciará además tratamiento con fluoxetina, que se suspenderá ante PCR negativa. Hasta obtener resultados, según el contexto, se podrá iniciar tratamiento empírico (antibioterapia, aciclovir, etc...).

PROTOCOLO DE ACTUACIÓN

Ante un paciente con disfunción neurológica aguda y elevada sospecha de infección por EV





Última actualización: 23/11/2016

